



La pintura como medio de enseñanza-aprendizaje de las enfermedades de la piel.

The painting like half of teaching-learning of the illnesses of the skin.

Karla Sucet Elias Armas,¹ José Antonio Bordelois Abdo,² Reinaldo Elias Sierra,³ Rodolfo Rolando Frómata Tamayo.⁴

1 Estudiante de 4to. Año de Medicina. Alumna Ayudante de Medicina Intensiva y Emergencias. Facultad de Medicina, Guantánamo, Cuba.

2 MSc. en Enfermedades Infecciosas, Especialista 2do. Grado en Dermatología, Profesor Asistente. Hospital Dr. Agostinho Neto, Guantánamo, Cuba.

3 Dr. C., Especialista 2do. Grado en Medicina Intensiva y Emergencias, Profesor Titular de Medicina Interna. Investigador Auxiliar. Hospital Dr. Agostinho Neto, Guantánamo, Cuba.

4 Estudiante de 4to. Año de Medicina. Facultad de Medicina, Guantánamo, Cuba.

Correspondencia: relias@infomed.sld.cu

RESUMEN

Introducción: La elevada frecuencia de las enfermedades de la piel en la población exige que el médico general se apropie de los contenidos necesarios para saber hacer su diagnóstico.

Objetivo: Identificar obras pictóricas que ilustren situaciones relacionadas con enfermedades de la piel y precisar las potencialidades de su empleo en la asignatura Dermatología.

Método: Se realizó un estudio prospectivo, transversal y con enfoque cualitativo en la Facultad de Medicina de Guantánamo durante los meses de enero - marzo de 2017. Se estudiaron obras pictóricas en las que se ilustran enfermedades de la piel y se argumentaron las representaciones desde el punto de vista médico. **Resultados:** se identifican 10 obras pictóricas en las que se ilustran aspectos relacionados con la semiología de las enfermedades de la piel. Se realizó una reflexión y se plantearon los argumentos médicos que sustentan la visión de la obra desde los contenidos de la Dermatología. **Conclusiones:** Se revela el tratamiento de las enfermedades de la piel en diferentes obras pictóricas. Se argumentó las potencialidades de la aplicación de estas pinturas como herramienta docente en la asignatura Dermatología, mediante la ilustración de los contenidos de los temas I; III y IV de su programa analítico.

Palabras clave: enfermedades de la piel, dermatología, piel

ABSTRACT

Introduction: The high frequency of the illnesses of the skin in the population demands the general doctor to appropriate of the necessary contents to know how to make his diagnosis.

Objective: To identify pictorial works that illustrate situations related with illnesses of the skin and to specify the potentialities of their employment in the subject Dermatology.

Method: was carried out a prospective study with qualitative focus in the Ability of Medicine of Guantánamo during the months of January - March of 2017. Pictorial works were studied in those that illnesses of the skin are illustrated and the representations were argued from the medical point of view. **Results:** 10 pictorial works are identified in those that are illustrated aspect related with the semiology of the illnesses of the skin. Was carried out a reflection and they thought about the medical arguments that it sustains the vision of the work from the contents of the Dermatology. **Summations:** The treatment is revealed of those of the illnesses of the skin in different pictorial works. One argued the potentialities of the application of these paintings like educational tool in the subject Dermatology, by means of the illustration of the contents of the topics I; III and IV of their analytic program.

Keyword: illnesses of the skin, dermatology, skin.

INTRODUCCIÓN

La importancia de la preparación del médico general para que sea capaz de diagnosticar las enfermedades dermatológicas e intervenir en su solución está en la elevada incidencia de estas en la población, que no solo afecta la biología del organismo, sino que también repercute en su aspecto físico y psicosocial de las personas que la padecen ¹.

En la actualidad, la calidad de la formación del médico general ocupa a organizaciones e investigadores ². En este contexto, en Cuba, el actual plan de estudio de la carrera de Medicina, incluye la asignatura Dermatología ³, que tiene como objetivo que el estudiante se apropie de los contenidos necesarios para resolver problemas de salud dermatológicos mediante una atención médica integral. En su programa analítico⁴ se expresa que debe realizar diagnósticos sindrómicos y nosológicos apoyado en los conocimientos relacionados con la propedéutica dermatológica (Tema I) y las dermatosis inmunológicas (Tema III) o de otros orígenes (Tema IV).

Sin embargo esta aspiración no siempre se logra con la calidad que se requiere, porque en muchas ocasiones los profesores y estudiantes no tienen la posibilidad de utilizar como medio de enseñanza- aprendizaje a pacientes reales que expresen la semiología de los problemas de salud dermatológicos contemplados en el programa de la asignatura,

condición que se acrecienta porque, es común que no cuenten con otros medios donde se ilustren estos contenidos.

Con la finalidad de contribuir a la solución de estas problemáticas se declara el siguiente problema de investigación: ¿Qué vía podría ser viable para contribuir a que el estudiante de medicina se apropie de una representación metal de la semiología de las dermatosis contemplados en el programa de la asignatura Dermatología poco frecuentes en la práctica médica pedagógica?

Objetivo.

Identificar obras pictóricas que ilustren imágenes relacionadas con la semiología de las enfermedades dermatológicas, contempladas en el programa de la asignatura Dermatología en la carrera de Medicina.

DISEÑO METODOLÓGICO

Se realizó un estudio prospectivo, transversal y con enfoque cualitativo en la Facultad de Medicina de Guantánamo, durante los meses de enero – marzo de 2017.

Para el estudio de las obras pictóricas estudiadas, desde el punto de vista estético, se asumió como fundamento teórico a la teoría estética de Hans-George Gadamer⁵.

Para el estudio de las obras pictóricas, desde el punto de vista médico, se asumió como fundamento teórico los contenidos de la obra Propedéutica clínica y Semiología Médica de Llanio N. R. y Perdomo G. G.⁶, y de la obra Dermatología de Manzur Katrib J, Díaz Almeida J, Cortés Hernández M y colaboradores⁷, apoyados en el sistema de conocimiento declarado en el programa actual de la asignatura Dermatología⁵.

Los resultados se presentaron en tablas y mediante la elaboración de un catálogo de obras pictóricas que ilustran información coherente con la semiología de las dermatosis contempladas en el programa actual de la asignatura. Desde los resultados obtenidos se hicieron las reflexiones necesarias. Todo sirvió de base para elaborar las conclusiones y recomendaciones adecuadas.

Los referentes teóricos que sirvieron de base a las reflexiones elaboradas se obtuvieron mediante los buscadores de <http://www.google.com.cu>, MEDLINE, LILAC, biblioteca Cochrane, entre otros.

RESULTADOS

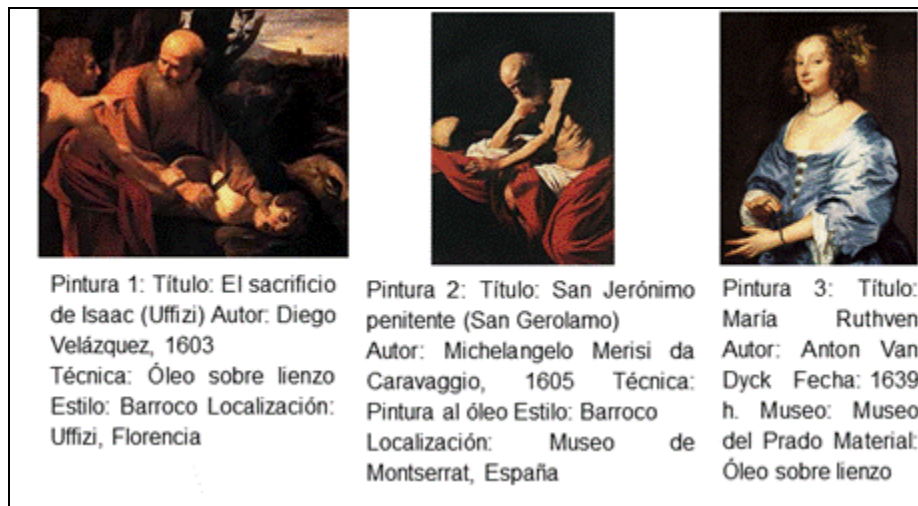
En la contemporaneidad, en el ámbito internacional y nacional es notable el interés en el tema “La Medicina en el Arte” porque el arte aporta un catálogo ilustrado de un sinfín de patologías humanas, pintadas de diversas formas según el interés humanista del artista. En

tal sentido, a través de la historia de la pintura muchos artistas han plasmado en sus obras diferentes enfermedades y la pericia médica en el arte, son ejemplo de ellos Da Vinci, Velázquez, Picasso, Degas, Sorolla, entre otros pintores.

A continuación se realiza un reflexión valorativa de obras pictóricas a las que la autora de este estudio tuvo alcance, en las que desde su consideración de revelan aspectos coherentes con la semiología de las dermatosis de origen infeccioso.

En ocasiones, diferentes factores se produce una pérdida anormal o rarefacción del cabello, que se denomina alopecia, la que puede afectar al cuero cabelludo o a otras zonas de la piel en la que existe pelo, como las pestañas, cejas, axilas, región genital y barba ⁷. Esta puede ser de varias formas y tener distintas causas.

La alopecia androgénica es la pérdida gradual del cabello terminal. Es más frecuente en los hombres y en la raza blanca (60 - el 80 %), aunque puede afectar a las mujeres, y suele carácter familiar. En los hombres se observa la pérdida de pelo principalmente en las zonas frontal y parietal, lo que se conoce habitualmente como entradas, con afectación más tardía de la región del vértex o coronilla. En las mujeres, la pérdida de cabello es difusa, no se producen zonas de calvicie total y no existen entradas ⁷.



En la pintura “El sacrificio de Isaac (Uffizi)”⁸ de Diego Velázquez (pintura 1); “San Jerónimo penitente (San Gerolamo)”⁹ de Michelangelo Merisi da Caravaggio (pintura 2) se ilustra la alopecia androgénica. En la

pintura 3, Anton Van Dyck, retrató su mujer “María Ruthven”¹⁰, y se refleja que esta tenía una acusada alopecia androgénica.

Francisco Goya retrató la alopecia areata en su obra “O casamento” en 1792 (pintura 4)¹¹, en esta se observa en el cuero cabelludo del niño una zona de color blanquecina y circunscrita que sugiere el diagnóstico de alopecia areata, una afección del cuero cabelludo caracterizada por la pérdida circunscrita y brusca del pelo en cualquier parte del cuerpo, determinando una lesión del color de la piel el sujeto, superficie lisa, sobre todo en el cuero cabelludo ⁷. Sin embargo, la imagen debe diferenciarse de la tiña del cuero cabelludo, donde las placas están bien delimitadas, hay escamas en las mismas y los pelos están partidos⁷.



Pintura 4 Título: La boda
 Autor: Francisco de Goya y Lucientes, 1792
 Técnica: Óleo sobre lienzo
 Estilo: Rococó.
 Ubicación: Museo del Prado (Madrid). [el detalle amplía la imagen que señalada la flecha]



Pintura 5:
 Título:
 La familia de Carlos IV (1800-

En la obra de Francisco Goya y Lucientes "Familia de Carlos IV" ^{12, 13} (pintura 5), María Josefa de Borbón, la cuarta figura que aparece de izquierda a derecha, presenta en la sien derecha una mancha negra sugestiva de queratosis seborreica, o lentigo (lesiones planas, de color pardo, con pigmentación uniforme) o de un parche terapéutico utilizado en el siglo XIX contra la cefalea. También se podría remedar un melanona; o representar un artefacto, pero este elemento pictórico aparece también en un boceto producido por Goya en su obra: "Infanta Doña María Josefa" (pintura 6), lo que hace probable que la modelo presentara una lesión dermatológica: mancha

1). Autor: Francisco Goya y Lucientes. Técnica: Óleo sobre lienzo Estilo: Neoclasicismo



Se aprecia una lesión

sugestiva de queratosis seborreica, o lentigo

Pintura 6:
 Título: Infanta Doña María Josefa (1800-1). Autor: Francisco Goya. Técnica: Óleo sobre lienzo Estilo: Neoclasicismo



hipercrómica¹³.



Pintura 7:
Rostro de la
escritora
Gertrudis Gómez
de Avellaneda.
Autor: Federico
de Madrazo

Respecto a la mancha hipercrómica que se observa en la parte derecha del rostro de la escritora Gertrudis Gómez de Avellaneda¹⁴ (pintura 7), se ha planteado que puede expresar una malformación de capilares, por ejemplo un hemangioma o neoplasia de vasos sanguíneos, generalmente benigna, caracterizada por la aparición de muchos vasos normales y anormales en la piel o en

los órganos.⁷


En otra mirada, esta lesión hipercrómica puede recordar el nevus epidérmico; una anomalía en el desarrollo de la epidermis, que se manifiesta como una lesión verrugosa de la piel, única o múltiple, de entre 1 y 4 centímetros, que en el 60% de los casos está presente en el momento del nacimiento y tiende a crecer lentamente hasta alcanzar su máximo tamaño en la adolescencia. También hace pensar en un nevo melanocítico adquirido común o nevo adquirido típico; en general, su aspecto es regular, la superficie y coloración homogénea, de forma redondeada u oval, y bordes bien delimitados y uniformes. Pueden ser lesiones planas, ligeramente elevadas, papilomatosas, en cúpula o pedunculadas.⁷



Pintura 8: "Menina nua", 1932 Autor: Dix, Otto (1932) Técnica: óleo sobre tela Se ilustró una joven con un aspecto fenotípico sugestivo de esta condición.

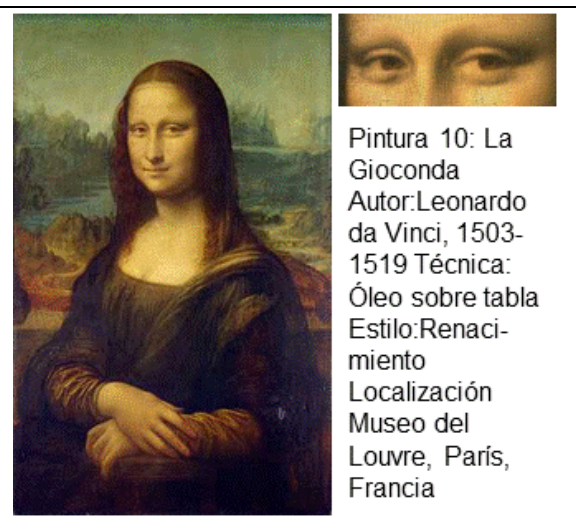Una alteración hereditaria de la síntesis de la melanina es el Albinismo, que ocasiona la ausencia parcial o total del pigmento melánico en la piel y cabellos. El expresionista alemán Otto Dix¹⁵ en su pintura "Menina nua" (pintura 8), ilustró una joven con un aspecto sugestivo de esta condición.

El auto-retrato



Pintura 9: Título: Autorretrato de Rembrandt Harmenszoon van Rijn, 1659 Autor: Rembrandt Harmenszoon van Rijn. Técnica: Óleo sobre tela Detalle de la pintura donde se observan lesiones en la piel de Rembrandt: xantelasma, edema periorbitario, caída de la cola de las cejas, rosácea.

pintado en 1659 por Rembrandt van Rijn¹⁶ (pintura 9) ilustra lesiones en su piel: xantelasma, edema periorbitario, caída de la cola de las cejas, rosácea.



Pintura 10: La Gioconda
 Autor: Leonardo da Vinci, 1503-1519
 Técnica: Óleo sobre tabla
 Estilo: Renacimiento
 Localización: Museo del Louvre, París, Francia

En el cuadro “La Gioconda” (pintura 10)¹⁷, pintado por Leonardo da Vinci (1503-1506) muestra una lesión en la parte interna del ojo izquierdo de la modelo, que según Marqués O.¹⁹ podría ser un xantelasma, aunque podría tratarse de un pequeño quiste epidérmico.

El xantelasma es un levantamiento graso situado en o alrededor de los párpados, o en otras áreas de la piel, son llamados xantomas. Son frecuentes en personas con trastornos hipercolesterolemia y diabetes mellitus.⁷



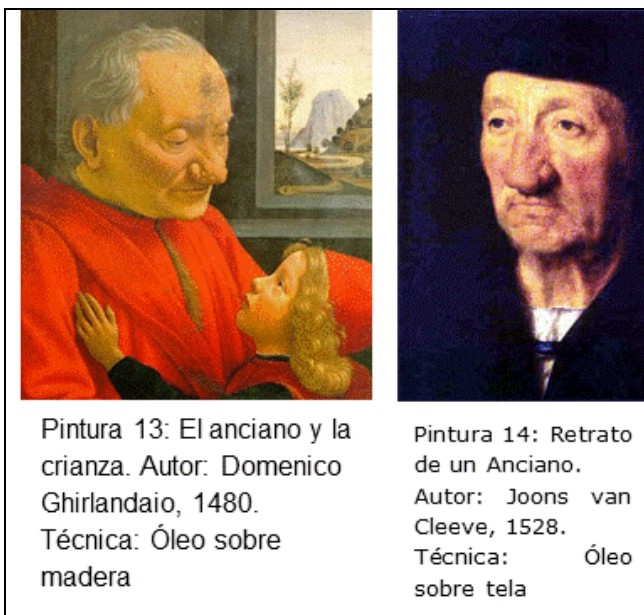Pintura 11: Título: Autorretrato de Pedro Berruguete
 Autor: Pedro Berruguete
 Ubicación: Museo Lázaro Galdiano, Madrid.

Pintura 12: Título: Demócrito, 1692
 Autor: Antoine Coyne
 Técnica: óleo sobre lienzo
 Ubicación: Museo del Louvre.

Las obras: “Autorretrato de Pedro Berruguete” de Pedro Berruguete (pintura 11)²⁰; “Demócrito” de Antoine Coppel (pintura 12)²¹; se observa la capacidad de los autores de ilustrar de manera meticulosa las lesiones de su piel. Desde la perspectiva dermatológica es notable la representación de la rosácea.

La rosácea⁷ es una enfermedad común y crónica que se caracteriza por un enrojecimiento en la parte central de la cara con exacerbaciones y remisiones periódicas. Cuando la rosácea

progresas, pueden desarrollarse otros signos y síntomas tales como eritema semipermanente, telangiectasias, pápulas, pústulas, enrojecimiento ocular, quemazón, ardor y picazón. En algunos casos, se produce el engrosamiento de la piel, especialmente notorio y característico cuando afecta a la nariz (rinofima).



Pintura 13: El anciano y la crianza. Autor: Domenico Ghirlandaio, 1480. Técnica: Óleo sobre madera

Pintura 14: Retrato de un Anciano. Autor: Joons van Cleeve, 1528. Técnica: Óleo sobre tela

La rinofima ha sido representada por Bigordi Ghirlandaio, que pintó en 1480, un óleo sobre madera "Un abuelo y su nieto" (pintura 13) ²². También, en 1528, Joos van Cleeve (1485-1540) pintó un óleo sobre tela el "Retrato de un Anciano" (pintura 14) ²³ donde retrata a un famoso matemático y geógrafo Sebastián Münster (1489-1552).

La rinofima ⁷ es una desfiguración de la nariz resultante de una intensa hiperplasia de las glándulas sebáceas: Se caracteriza por la aparición de quistes sebáceos por

obstrucción de los conductos de drenaje de las glándulas del ápice y de las alas de la nariz, inicialmente se asocian a una dilatación e ingurgitación de los vasos capilares que distorsionan el tejido subcutáneo, los cartílagos alares y el músculo nasal.

La siguiente tabla muestra la relación de las enfermedades dermatológicas ilustradas en las pinturas estudiadas con el programa de la asignatura Dermatología.

Programa de la asignatura Dermatología			Pintura que tributa a este fin
No. Tema	Objetivo	Contenido	
1-Prope- dética y terapéutica dermatoló- gica.	1. Confeccionar la historia clínica dermatológica, según la descripción de un proceso cutáneo.	Lesiones elementales primarias y secundarias.	No. 1 - 20
		Caracteres de la dermatosis: localización, número, forma, tamaño, bordes, color, superficie, consistencia, contenido, sensibilidad, evolución.	

DISCUSIÓN

A lo largo de los años a través de dibujos, pinturas, esculturas, litografías, fotografías, se han recogido numerosos ejemplos de la diversidad de las enfermedades dermatológicas. En este sentido Marqués O. ¹⁹ ha considerado que los estilos pictóricos que mejor reflejan las afecciones dermatológicas "son obviamente los que representan al retratado con más precisión; quizás es en la Escuela flamenca a partir del siglo XV donde se encuentran los retratos más minuciosos y también en el Barroco a partir del siglo XVII".

El diagnóstico de algunas lesiones dermatológicas que la autora de este estudio identifica en las pinturas estudiadas es subjetivo, por ello desde una determinada interpretación, se puede generar un diagnóstico diferencial con otras afecciones dermatológicas, por ejemplo puede emerger interrogantes como las siguientes: ¿Acaso las placas de alopecia areata que tienen los niños de los cartones de Goya no podrían ser tiñas del cuero cabelludo? ¿Es un xantelasma o un pequeño quiste epidérmico lo que presenta la Gioconda?

El ejercicio profesional de los dermatólogos requiere apropiarse de una representación mental de las imágenes reales o simuladas de la piel, sana o enferma, joven o vieja, blanca o negra, limpia o manchada, de la diversidad y la complejidad de las lesiones reveladoras de enfermedades, etc., para lo cual la ilustración de las enfermedades dermatológicas en las obras pictóricas puede ser una alternativa viable, pues la pintura, igual que tantas otras obras de arte de la época, tiene una función esencialmente didáctica.

Sin duda, la ilustración en las obras pictóricas de problemáticas de salud, puede ser de interés para el docente con el fin de complementar la práctica formativa del estudiante de medicina que, bajo las nuevas tendencias metodológicas se modifica hacia enfoques más dinámicos e interactivos.

La Pintura puede utilizarse para ilustrar los contenidos de un tema del programa, en seminarios (por ejemplo: la piel en la pintura, la lepra ilustrada en la pintura, las lesiones elementales representadas en la pintura, entre otros), solicitando a los estudiantes la elaboración de un trabajo individual o grupal basado en la interpretación desde una visión dermatológica, de una o varias obras pictóricas en las que estén representadas las patologías objeto de estudio. Para dicho trabajo se les facilitará la información y documentación necesaria para que se apropien de la base orientadora de la acción a realizar, concretado en la elaboración de fichas, artículos, lecturas complementarias, así como un cuestionario de evaluación para que valoren la utilidad e interés que ha tenido para ellos la utilización de esta herramienta docente.

En el plan de estudio actual de la carrera Medicina se declara la asignatura "Dermatología" ⁶, en cuyo programa analítico se establecen las siguientes orientaciones: entre los objetivos instructivos el estudiante debe ser capaz de diagnosticar las enfermedades dermatológicas más frecuentes en la población; en el sistema de habilidades se orienta que debe realizar diagnósticos sindrómicos y nosológicos a partir de los datos de la historia clínica y las informaciones de la situación de salud de su entorno; en el sistema de conocimientos se señalan los siguientes núcleos cognitivos: propedéutica dermatológica (Tema I) y dermatosis de origen infeccioso (Tema II) .

En el PEA en la carrera Medicina nada sustituye al trabajo con el paciente en su contexto familiar y comunitario, el empleo del método clínico y la solución de casos clínicos reales o

simulados como medios de enseñanza por lo que deben propiciarse situaciones donde el estudiante interactúe con el objeto de estudio (el proceso salud – enfermedad) de la manera más cercana a lo real posible. En este sentido, las autoras de este estudio consideran la utilidad de las obras pictóricas en las que se ilustran signos de síndromes y enfermedades poco frecuentes en la práctica médica.

CONCLUSIONES

La interpretación de las obras pictóricas permite revelar que las pinturas relacionadas con temas médicos, específicamente con las enfermedades dermatológicas, pueden constituir un medio de enseñanza pertinente para el estudio de la semiología de los problemas profesionales dermatológicos contemplados en el plan de estudio de la carrera de Medicina.

REFERENCIAS BIBLIOGRÁFICAS

1. Ribera PM. Bases del Diagnóstico Dermatológico. En: Dermatología clínica. Mosby y Doyma, Madrid, 1996.
2. Schulich School of Medicine , Western University Clinical Skills Building. About Clinical Skills Learning Program (CSLP). London, Ontario, Canada, N6A 5C1. [Internet]. 2015 Jun [cited 2015 Aug 12]; Available at: http://www.schulich.uwo.ca/clinicalskills/about_clinical_skills_learning.html
3. Cuba. Ministerio de Salud Pública. Plan de estudio de la carrera de Medicina. La Habana: Viceministerio de Docencia e investigación; 2013.
4. Cuba. Ministerio de Salud Pública. Programa de la asignatura Dermatología. La Habana: Viceministerio de Docencia e investigación; 2010.
5. Rodríguez, P. Experiencia, tradición, historicidad en Gadamer. [Internet]. 2002: aprox 6 pp. [Citado 2016 Mar 23]. Disponible en: <http://serbal.pntic.mec.es/~cmunoz11/contenidos.html>.
6. Llanio NR, Perdomo GG. Propedéutica clínica y Semiología médica. Tomo I. ECIMED. La Habana, 2003: 707 pp. ISBN 959-7132-87-5.
7. Manzur Katrib J, Diaz Almeida J, Cortés Hernández M [y otros]. Dermatología. La Habana : Editorial Ciencias Médicas; 2002, 310 p. il, ISBN: 959-7132-78-8
8. Wikipedia. Diego Velázquez. El sacrificio de Isaac (Uffizi). [Internet]; 2015. [citado 2017 Feb 6]. Disponible en: https://es.wikipedia.org/wiki/Cristo_en_casa_de_Marta_y_Maria_Velazquez

9. Wikipedia. Michelangelo Merisi da Caravaggio. San Jerónimo penitente. [Internet]; 2015. [citado 2017 Feb 6]. Disponible en: https://es.wikipedia.org/wiki/San_Jeronimo_penitente_Caravaggio
10. Anton Van Dyck. Maria Ruthven. [Internet]; 2017. [citado 2017 Feb 6]. Disponible en: <https://www.artehistoria.com/v2/obras/1214.htm>
11. Alopecia areata es retratada por Francisco Goya: "Retrato de Sebastián de Morra" - Diego Velázquez. Temas médicos nas artes: pintura, literatura e música. Sexta feira, 20 de março de 2011. Arte Médica [Internet], 2016. [Citado 2016 Mar 7]. Disponible en: <http://medicineisart.blogspot.com/2011/03/alopecia-areata-es-retratada-por.html>
12. Wikipedia. Francisco Goya y Lucientes. La familia de Carlos IV. [Internet]; 2015. [citado 2017 Feb 6]. Disponible en: [https://es.wikipedia.org/wiki/La_familia_de_Carlos_IV_\(Goya\)](https://es.wikipedia.org/wiki/La_familia_de_Carlos_IV_(Goya))
13. Ceratose seborréica em pintura de Francisco Goya. Temas médicos en las artes. Sexta feria, 9 de octubre de 2011. Arte Médica [Internet], 2016. [Citado 2016 Mar 7]. Disponible en: <http://medicineisart.blogspot.com/2011/10/Ceratose-seborréica-em-pintura-de.html>
14. Wikipedia. Federico de Madrazo. Rostro de la escritora Gertrudis Gómez de Avellaneda. [Internet]; 2015. [citado 2017 Feb 6]. Disponible en: [https://es.wikipedia.org/wiki/Rostro_de_la_escritora_Gertrudis_Gómez_de_Avellaneda_\(Madrazo\)](https://es.wikipedia.org/wiki/Rostro_de_la_escritora_Gertrudis_Gómez_de_Avellaneda_(Madrazo))
15. Albinismo em Pintura Alemã. Temas médicos nas artes: pintura, literatura e música. Terça feira, 26 de maio de 2012. Arte Médica [Internet], 2016. [Citado 2016
16. Afecciones dermatológicas en autorretrato de Rembrandt (1659). Temas médicos en las artes: pintura, literatura y música. Tercera feria, 4 de octubre de 2011. Arte Médica [Internet], 2016. [Citado 2016 Mar 7]. Disponible en: <http://medicineisart.blogspot.com/2011/10/Afecciones-dermatologicas-em-autorretrato.html>
17. Adour KK. Mona Lisa syndrome: solving the enigma of the Gioconda smile. Ann Otol Rhinol Laryngol 1989;98: 196-99.
18. Lay Son L. El retrato de Mona Lisa. Una visión neurológica. Rev. Neurol 2003; 36:398.
19. http://www.olgamarquess.com/descarga-muestra-del-libro/la-piel-en-el-arte_Olga-Marques-Cap1-pag27-Ed2015.pdf
20. Wikipedia. Pedro Berruguete. Autorretrato. [Internet]; 2015. [citado 2017 Feb 6]. Disponible en: [https://es.wikipedia.org/wiki/Autorretrato_de_Pedro_Berruguet_\(Berruguete\)](https://es.wikipedia.org/wiki/Autorretrato_de_Pedro_Berruguet_(Berruguete))

21. Wikipedia. Antoine Coypel. Demócrito. [Internet]; 2015. [citado 2017 Feb 6]. Disponible en: [https://es.wikipedia.org/wiki/Demócrito_\(Coypel\)](https://es.wikipedia.org/wiki/Demócrito_(Coypel))
22. Wikipedia. Bigordi Ghirlandaio. Un abuelo y su nieto. [Internet]; 2015. [citado 2017 Feb 6]. Disponible en: [https://es.wikipedia.org/wiki/ Un_abuelo_y_su_nieto_\(Ghirlandaio\)](https://es.wikipedia.org/wiki/Un_abuelo_y_su_nieto_(Ghirlandaio))