



Una alternativa para la enseñanza de las dermatosis mediante casos simulados.

An alternative for the teaching of the illnesses of the skin by means of feigned cases.

Karla Sucet Elias Armas,¹ José Antonio Bordelois Abdo,² Reinaldo Elias Sierra,³ Rodolfo Rolando Frómata Tamayo.⁴

1 Estudiante de 4to. Año de Medicina. Alumna Ayudante de Medicina Intensiva y Emergencias. Facultad de Medicina, Guantánamo, Cuba.

2 MSc. en Enfermedades Infecciosas, Especialista 2do. Grado en Dermatología, Profesor Asistente. Hospital Dr. Agostinho Neto, Guantánamo, Cuba.

3 Dr. C., Especialista 2do. Grado en Medicina Intensiva y Emergencias, Profesor Titular de Medicina Interna. Investigador Auxiliar. Hospital Dr. Agostinho Neto, Guantánamo, Cuba.

4 Estudiante de 4to. Año de Medicina. Facultad de Medicina, Guantánamo, Cuba.

Correspondencia: relias@infomed.sld.cu

RESUMEN

Introducción: La elevada frecuencia de las dermatitis en la población exige que el médico general se apropie de los contenidos necesarios para saber hacer su diagnóstico. **Objetivo:** Identificar obras pictóricas que ilustren imágenes relacionadas con la semiología de las dermatosis incluidas en el programa de la asignatura Dermatología en la carrera de Medicina. **Método:** Se realizó un estudio prospectivo, transversal y con enfoque cualitativo en la Facultad de Medicina de Guantánamo durante los meses de enero - marzo de 2017. Se estudiaron obras pictóricas en las que se ilustran enfermedades de la piel y se argumentaron las representaciones desde el punto de vista médico. **Resultados:** se identifican 6 obras pictóricas en las que se ilustran aspecto relacionados con la semiología de las enfermedades de la piel. Se argumentó la visión de la obra desde los contenidos de la Dermatología. **Conclusiones:** Se fundamentó la utilización de estas pinturas como herramienta docente en la asignatura Dermatología.

Palabras clave: enfermedades de la piel, dermatología, piel.

ABSTRACT

Introduction: The high frequency of the dermatitis in the population demands the general doctor to appropriate of the necessary contents to know how to make his diagnosis. Objective: To identify pictorial works that illustrate images related with the semiology of the illnesses of the skin included in the program of the subject Dermatology in the career of Medicine. Method: He/she was carried out a prospective study, trasversal and with qualitative focus in the Ability of Medicine of Guantánamo during the months of January - March of 2017. Pictorial works were studied in those that illnesses of the skin are illustrated and the representations were argued from the medical point of view. Results: 6 pictorial works are identified in those that are illustrated aspect related with the semiology of the illnesses of the skin. One argued the vision of the work from the contents of the Dermatology. Summations: It was based the use of these paintings like educational tool in the subject Dermatology.

Keyword: illnesses of the skin, dermatology, skin.

INTRODUCCIÓN

Entre los problemas profesionales que de manera más común debe resolver el médico general están las dermatosis^{1,2}. Dirigida a su preparación para este fin, en el actual plan de estudio de la carrera de Medicina se incluye la asignatura Dermatología³, en cuyo programa analítico⁴ se expresa que el estudiante debe realizar diagnósticos sindrómicos y nosológicos apoyado en los conocimientos relacionados con la propedéutica dermatológica (Tema I) y las dermatosis inmunológicas (Tema III) o de otros orígenes (Tema IV). A pesar de los esfuerzos que realiza el colectivo pedagógico, no siempre se logra la utilización como medio de enseñanza- aprendizaje a pacientes reales que expresen la semiología de las dermatosis contempladas en el programa de la asignatura.

Con la finalidad de contribuir a la solución de estas problemáticas se declara el siguiente problema de investigación: ¿Cómo contribuir a que el estudiante de medicina se apropie de una representación metal de la semiología de las dermatosis contemplados en el programa de la asignatura Dermatología?

Objetivo.

Identificar obras pictóricas que ilustren imágenes relacionadas con la semiología de las dermatosis incluidas en el programa de la asignatura Dermatología en la carrera de Medicina.

DI SEÑO METODOLÓGICO

Se realizó un estudio prospectivo, transversal y con enfoque cualitativo en la Facultad de Medicina de Guantánamo, durante los meses de enero – marzo de 2017.

Para el estudio de las obras pictóricas estudiadas, desde el punto de vista estético, se asumió como fundamento teórico a la teoría estética de Hans-George Gadamer⁵.

Para el estudio de las obras pictóricas, desde el punto de vista médico, se asumió como fundamento teórico los contenidos de la obra Propedéutica clínica y Semiología Médica de Llanio N. R. y Perdomo G. G.⁶, y de la obra Dermatología de Manzur Katrib J, Díaz Almeida J, Cortés Hernández M y colaboradores⁷, apoyados en el sistema de conocimiento declarado en el programa actual de la asignatura Dermatología⁵.


Los resultados se presentaron en tablas y mediante la elaboración de un catálogo de obras pictóricas que ilustran información coherente con la semiología de las dermatosis contempladas en el programa actual de la asignatura. Desde los resultados obtenidos se hicieron las reflexiones necesarias. Todo sirvió de base para elaborar las conclusiones y recomendaciones adecuadas.

Los referentes teóricos que sirvieron de base a las reflexiones elaboradas se obtuvieron mediante los buscadores de <http://www.google.com.cu>, MEDLINE, LILAC, biblioteca Cochrane, entre otros.

RESULTADOS

En el contexto nacional e internacional se revela la motivación por la ilustración en las diferentes manifestaciones del arte de las patologías humanas, según el interés humanista del artista. A continuación se realiza un reflexión valorativa de obras pictóricas a las que la autora de este estudio tuvo alcance, en las que desde su consideración de revelan aspectos coherentes con la semiología de las dermatosis de origen infeccioso.

La urticaria es una reacción vascular de la piel, con una evolución aguda o crónica, y una causa variada; se caracteriza por la presencia de ronchas moderadamente eritematosas, evanescentes, pruriginosas y edematosas. Cuando las lesiones se extienden al tejido celular subcutáneo o afectan las mucosas se produce el llamado edema angioneurótico⁷.



Pintura 1: Título: Estudio de un desnudo Suzanne cosiendo (*Étude de nu ou Suzanne cousant*)
Autor: Paul Gauguin, 1880 Técnica: Óleo sobre lienzo
Estilo: Impresionismo
Localización: Dinamarca

En la obra “Estudio de un desnudo Suzanne cosiendo (*Étude de nu ou Suzanne cousant*)”⁸ Paul Gauguin (1880) (pintura 1) muestra que la modelo tiene una coloración rojiza en toda la piel de la pierna y brazo izquierdo; incluso impresiona una piel edematosa. Tal vez quiso expresar que la modelo presentaba una erupción urticariana. También se debe tener en

cuenta la posibilidad de una dermatitis alérgica, una erupción por medicamentos, o el diagnóstico de las eflorescencias.



Pintura 2: Título: Las grandes bañistas (Les Grandes Baigneuses) Autor: Pierre-Auguste Renoir, 1884-1887 Técnica: Óleo sobre lienzo Estilo: Impresionismo Localización: Museo de Arte de Filadelfia, Filadelfia, Estados Unidos

La exposición a la radiación solar causa un daño directo y agudo, aparece la quemadura solar, que genera eritema, calor, dolor e inflamación, y pérdida de funciones; dura de horas a días y está acompañado, en el orden histológico, de: espongiosis epidérmica, formación de células epidérmicas propias de quemaduras, vasodilatación dérmica con edema e infiltración de neutrófilos y mononucleares ⁷. En la pintura “Las grandes bañistas” de Pierre Auguste Renoir

(pintura 2)⁹ el artista posiblemente ilustró la dermatitis solar.



Pintura 3. Título: Cristo en casa de Marta y María Técnica: Óleo sobre lienzo Autor: Diego Velázquez, 1618. Estilo: Barroco Localización: National Gallery, Londres, Reino Unido

La obra “Cristo en casa de Marta y María”, óleo sobre lienzo del pintor Diego Velázquez (1618) (pintura 3)¹⁰ ilustra una doncella trabajando en la cocina, con una coloración en la mejilla y la mano derecha (piel que recubre el quinto y cuarto artejo), que pudiera ser expresión de una erupción cutánea, tal vez por una dermatitis alérgica o por contacto, conocida como “dermatitis del ama de casa” u ocupacional.



Pintura 4: Título. La escudilla de papa Autor: Alessandro Miesi.

En la obra “La escudilla de papa” del pintor Alessandro Miesi¹¹ (pintura 4), representó un infante, tal vez de 1 o 2 años de edad, con lesiones en las mejillas, que recuerda el eritema y las costras, de la dermatitis atópica.

La dermatitis atópica se define como una alteración del sistema inmunológico, genética-mente determinada, que conduce a una respuesta hiperreactiva de la piel a gran número de estímulos ambientales, tanto alérgicos como

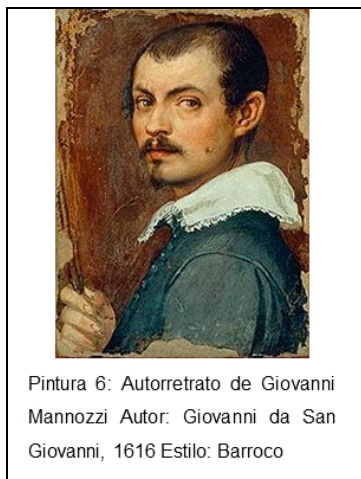irritativos ⁷.



En la obra “El Arcanjo Rafael y el obispo Francisco Domonte” (pintura 19) Murillo (1618 - 1682)¹² retrató al obispo con un aspecto que puede sugerir la facies de la esclerodermia: pérdida de los pliegues cutáneos, la expresión facial; los labios adelgazados, con pliegues verticales y aspecto arrugado; la nariz afilada, presencia de telangiectasias en la cara y labios; la tensión de la piel alrededor de la nariz, las cejas y la cara.

La esclerodermia es una enfermedad del tejido colágeno que afecta la piel, vasos sanguíneos, músculos y órganos internos; se caracteriza por el

endurecimiento fibrótico de la piel y de los órganos internos, secundaria a la superproducción y depósito de colágeno en las estructuras afectadas. La piel se torna espesa y firmemente adherida a al tejido subcutáneo adyacente; los pliegues cutáneos normales sobre la articulaciones desaparecen, estas alteraciones cutáneas se conocen como esclerodactilia ⁷.



En la obra “Autorretrato, de Giovanni de San Giovanni” (pintura 20) ¹³, el pintor revela un su nevus piloso en su mejilla. Un nevus o nevo (del latín naevus, lunar) es una proliferación de distintos tipos de células en la piel. Los nevus se clasifican: nevus melanocítico (compuesto por melanocitos, su color usual es el negro), nevus rufus (rojo, su aspecto recuerda al de un angioma o acúmulo de vasos sanguíneos), nevus coeruleus (azul), nevus de Ota (una hiperpigmentación que afecta a la piel de un sector de la cara y el ojo), nevus de Spitz, nevus araneus, nevus flammeus, nevus de Becker, nevus intradermal, nevus juncial (ubicado entre la dermis y el tejido epitelial o el tejido conjuntivo), nevus de unión ⁷.

La tabla 2 muestra la relación de las enfermedades dermatológicas ilustradas en las pinturas estudiadas con el programa de la asignatura Dermatología.

Tabla 2: Relación entre los aspectos de la semiología de las enfermedades dermatológicas ilustradas en las pinturas con el programa actual de la asignatura Dermatología

Programa de la asignatura Dermatología			Pintura que tributa a este fin
No. Tema	Objetivo	Contenido	

3- Dermatitis inmunológicas	1. Identificar las lesiones cutáneas de la urticaria, edema angioneurótico, dermatitis y colagenosis más frecuentes.	Urticaria y edema angioneurótico; dermatitis contacto, ocupacional, atópica o de otro origen; erupción por medicamentos; colagenosis	No. 1 - 8
4-Dermatitis de otro origen	1. Identificar las dermatosis de otros orígenes	Nevos.	No. 9

DISCUSIÓN

A lo largo de los años a través de fotografías, dibujos, pinturas, y otras manifestaciones artísticas se han expresado la diversidad de las enfermedades dermatológicas.¹⁹

El ejercicio profesional de los dermatólogos requiere apropiarse de una representación mental de las imágenes reales o simuladas de la piel, sana o enferma, joven o vieja, blanca o negra, limpia o manchada, de la diversidad y la complejidad de las lesiones reveladoras de enfermedades, etc., para lo cual la ilustración de las enfermedades dermatológicas en las obras pictóricas puede ser una alternativa viable, pues la pintura, igual que tantas otras obras de arte de la época, tiene una función esencialmente didáctica.

Se resalta que el diagnóstico de algunas lesiones dermatológicas que la autora de este estudio identifica en las pinturas estudiadas es subjetivo, por ello desde una determinada interpretación, se puede generar un diagnóstico diferencial con otras afecciones dermatológicas.

Sin duda, la ilustración en las obras pictóricas de problemáticas de salud, puede ser de interés para el docente con el fin de complementar la práctica formativa del estudiante de medicina que, bajo las nuevas tendencias metodológicas se modifica hacia enfoques más dinámicos e interactivos.

En el PEA en la carrera Medicina nada sustituye al trabajo con el paciente en su contexto familiar y comunitario, el empleo del método clínico y la solución de casos clínicos reales o simulados como medios de enseñanza por lo que deben propiciarse situaciones donde el estudiante interactúe con el objeto de estudio (el proceso salud – enfermedad) de la manera más cercana a lo real posible. En este sentido, las autoras de este estudio consideran la utilidad de las obras pictóricas en las que se ilustran signos de síndromes y enfermedades poco frecuentes en la práctica médica.

CONCLUSIONES

El empleo de las obras pictóricas para la enseñanza de la semiología de las dermatosis es una alternativa viable para contribuir a la preparación del estudiante para el diagnóstico médico de las afecciones contempladas en el programa de la asignatura Dermatología, que puede concretarse mediante la implementación en la práctica pedagógica de la propuesta que se hace de un “Catalogo de obras pictóricas que ilustran la semiología de las dermatosis en el programa de la asignatura Dermatología”.

REFERENCIAS BIBLIOGRÁFICAS

1. Ribera PM. Bases del Diagnóstico Dermatológico. En: Dermatología clínica. Mosb y Doyma, Madrid, 1996.
2. Schulich School of Medicine , Western University Clinical Skills Building. About Clinical Skills Learning Program (CSLP). London, Ontario, Canada, N6A 5C1. [Internet]. 2015 Jun [cited 2015 Aug 12]; Available at: http://www.schulich.uwo.ca/clinicalskills/about_clinical_skills_learning.html
3. Cuba. Ministerio de Salud Pública. Plan de estudio de la carrera de Medicina. La Habana: Viceministerio de Docencia e investigación; 2013.
4. Cuba. Ministerio de Salud Pública. Programa de la asignatura Dermatología. La Habana: Viceministerio de Docencia e investigación; 2010.
5. Rodríguez, P. (2002). Experiencia, tradición, historicidad en Gadamer. [Internet]. 2002: aprox 6 pp. [Citado 2016 Mar 23]. Disponible en: <http://serbal.pntic.mec.es/~cmunoz11/contenidos.html>.
6. Llanio NR, Perdomo GG. Propedéutica clínica y Semiología médica. Tomo I. ECIMED. La Habana, 2003: 707 pp. ISBN 959-7132-87-5.
7. Manzur Katrib J, Diaz Almeida J, Cortés Hernández M [y otros]. Dermatología. La Habana : Editorial Ciencias Médicas; 2002, 310 p. il, ISBN: 959-7132-78-8
8. Wikipedia. Paul Gauguin. Estudio de un desnudo Suzanne. [Internet]; 2015. [citado 2017 Feb 6]. Disponible en: [https://es.wikipedia.org/wiki/Estudio_de_un_desnudo_Suzanne_\(Gauguin\)](https://es.wikipedia.org/wiki/Estudio_de_un_desnudo_Suzanne_(Gauguin))
9. Wikipedia. Pierre Auguste Renoir. Las grandes bañistas. [Internet]; 2015. [citado 2017 Feb 6]. Disponible en: [https://es.wikipedia.org/wiki/Las_grandes_bañistas_\(Renoir\)](https://es.wikipedia.org/wiki/Las_grandes_bañistas_(Renoir))
10. Wikipedia. Diego Velázquez. Cristo en casa de Marta y María. [Internet]; 2015. [citado 2017 Feb 6]. Disponible en: [https://es.wikipedia.org/w/index.php?title=Cristo_en_casa_de_Marta_y_María_\(Velázquez\)](https://es.wikipedia.org/w/index.php?title=Cristo_en_casa_de_Marta_y_María_(Velázquez))

11. Wikipedia. Alessandro Milesi. La escudilla de papa. [Internet]; 2015. [citado 2017 Feb 6]. Disponible en: [https://es.wikipedia.org/wiki/La_escudilla_de_papa_\(Milesi\)](https://es.wikipedia.org/wiki/La_escudilla_de_papa_(Milesi))
12. Esclerodermia numa Pintura de 1680. Temas médicos nas artes: pintura, literatura e música. Sexta feira, 13 de maio de 2011. Arte Médica [Internet], 2016. [Citado 2016 Mar 7]. Disponible en: <http://medicineisart.blogspot.com/2011/05/esclerodermia-numa-pintura-de-1680.html> Arte Médica la 47
13. Wikipedia. Joseph Wright. Autorretrato de Giovanni de San Giovanni. [Internet]; 2015. [citado 2017 Feb 6]. Disponible en: [https://es.wikipedia.org/wiki/Autorretrato_de_Giovanni_de_San_Giovanni_\(Giovanni\)](https://es.wikipedia.org/wiki/Autorretrato_de_Giovanni_de_San_Giovanni_(Giovanni))